

Semmelweis Egyetem  
Budapest



Szemészeti Klinika  
Igazgató: Prof. Nagy Zoltán Zsolt

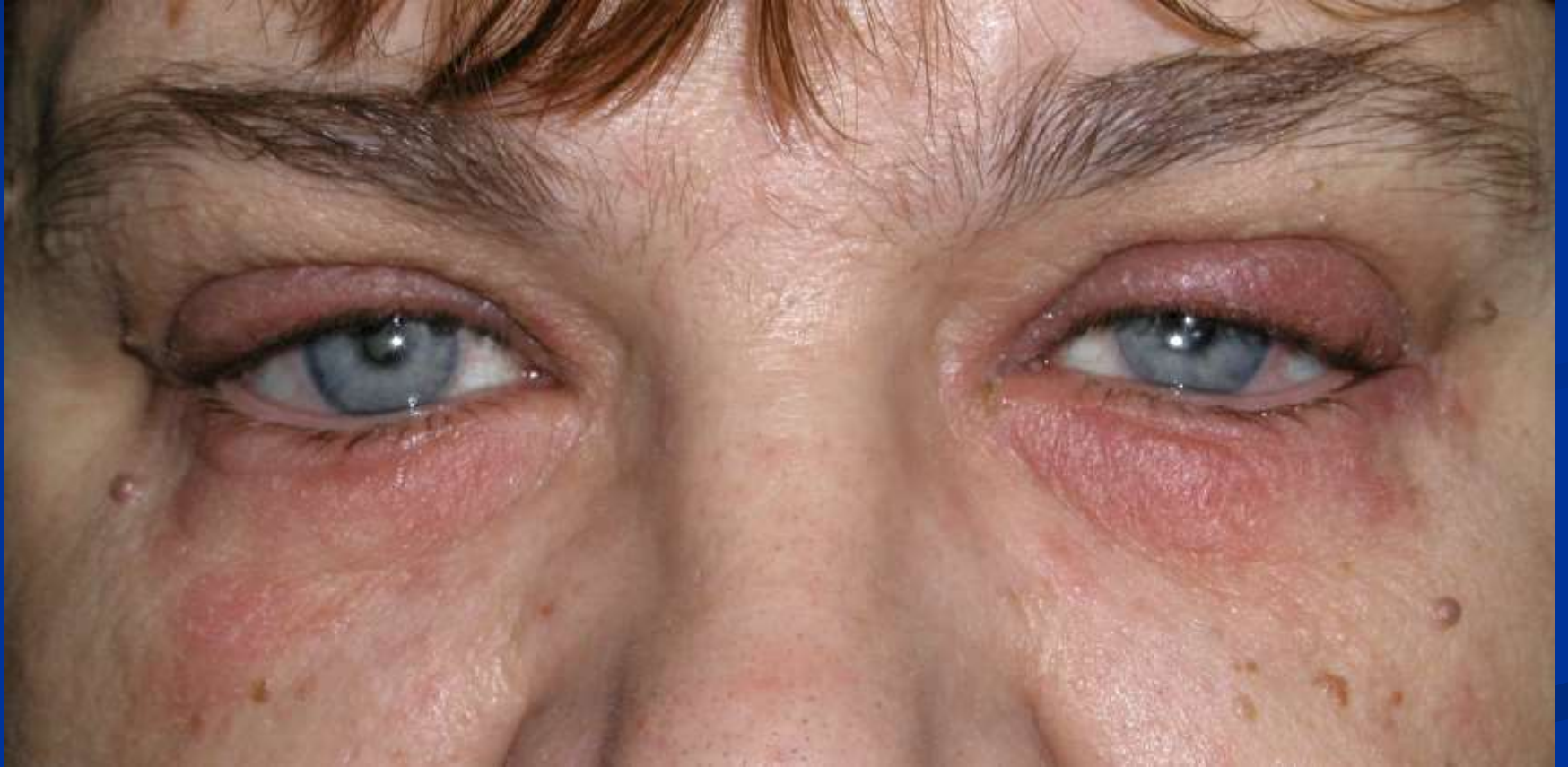# Kontaktlencse viselés szövődményei a rendelőintézet szemészetén

Görög Katalin

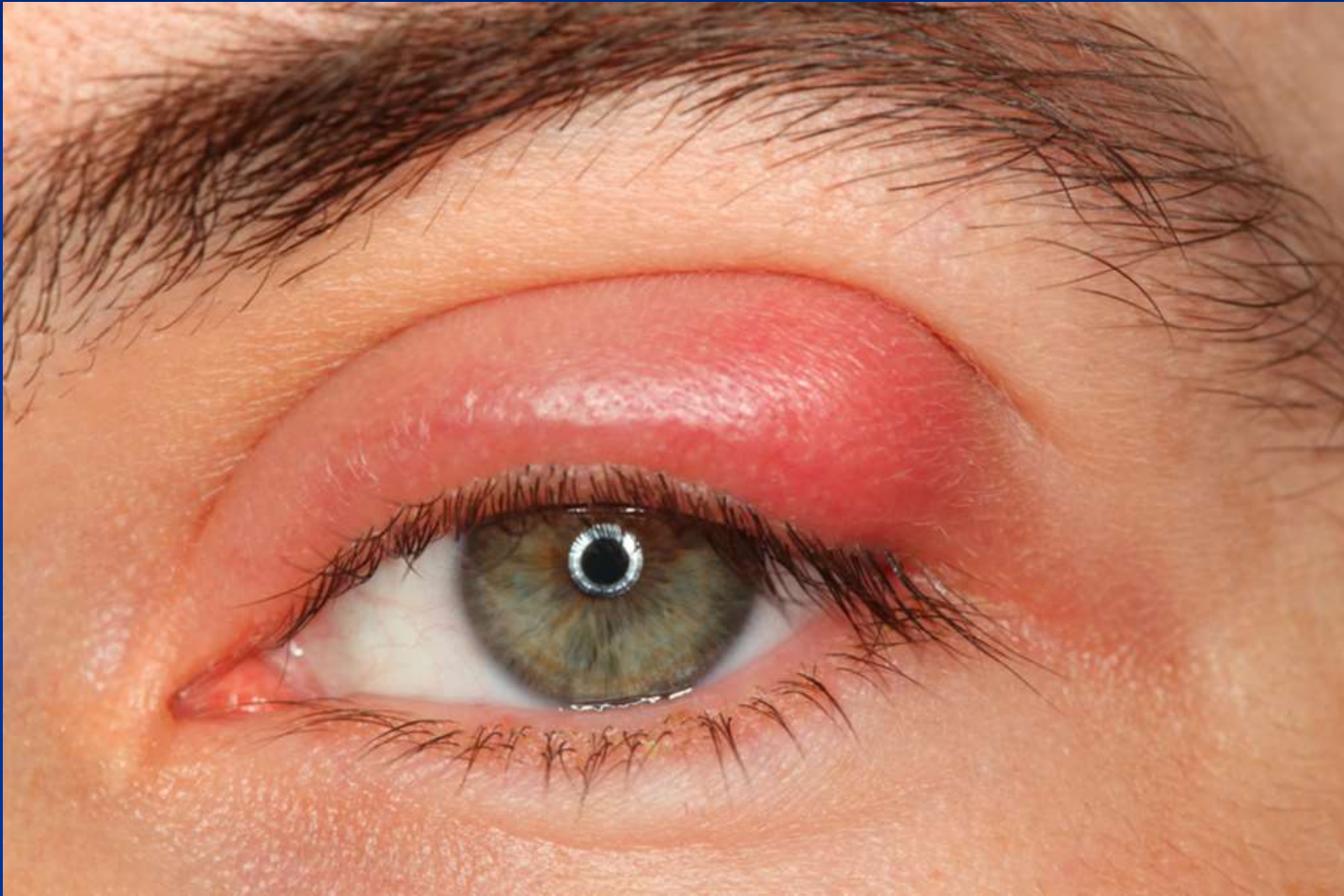# KL viselési szövődmények

- Szemhéj
  - Blepharitis
  - Hordeolum – chalaseon
  - Dermatitis

# Blepharitis

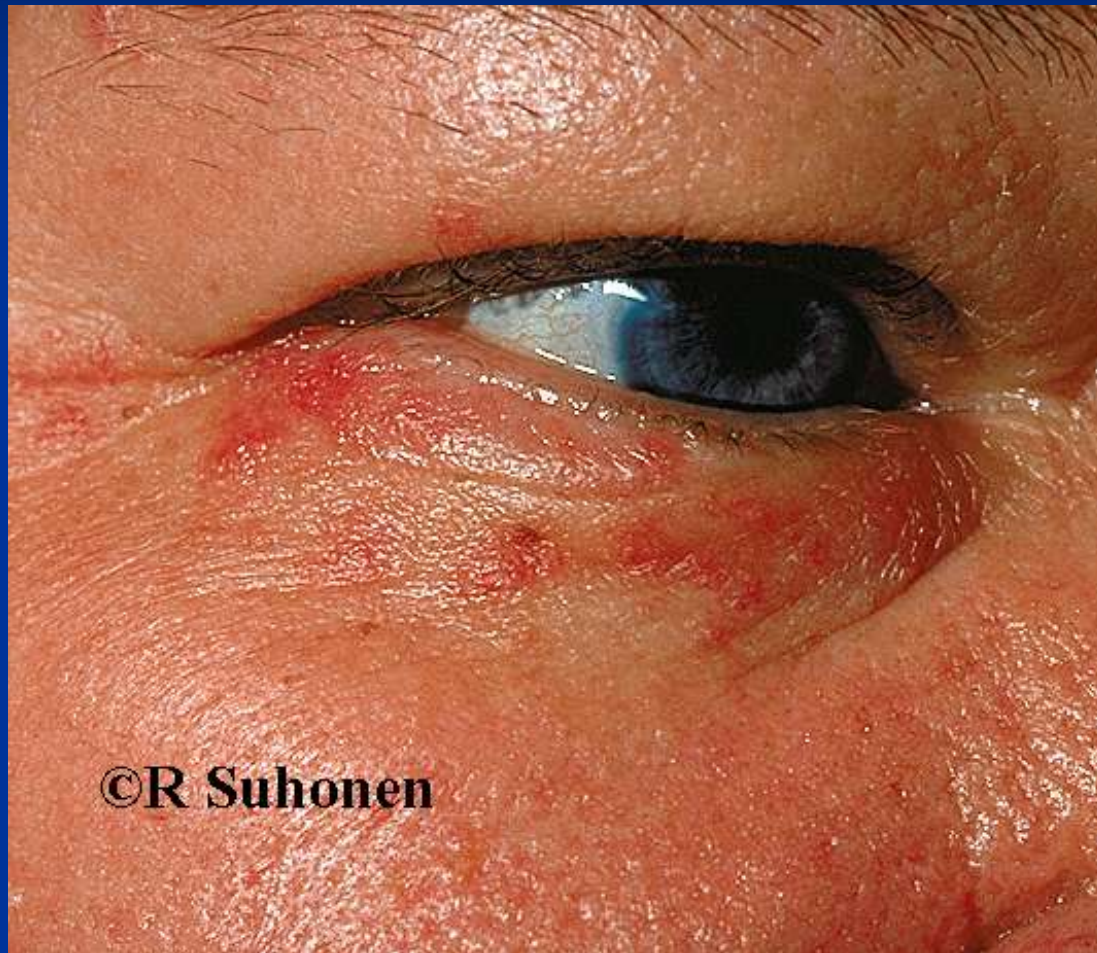

# Hordeolum





# Dermatitis



©R Suhonen

# KL viselési szövődmények

## ■ Kötőhártya

- Suffusio

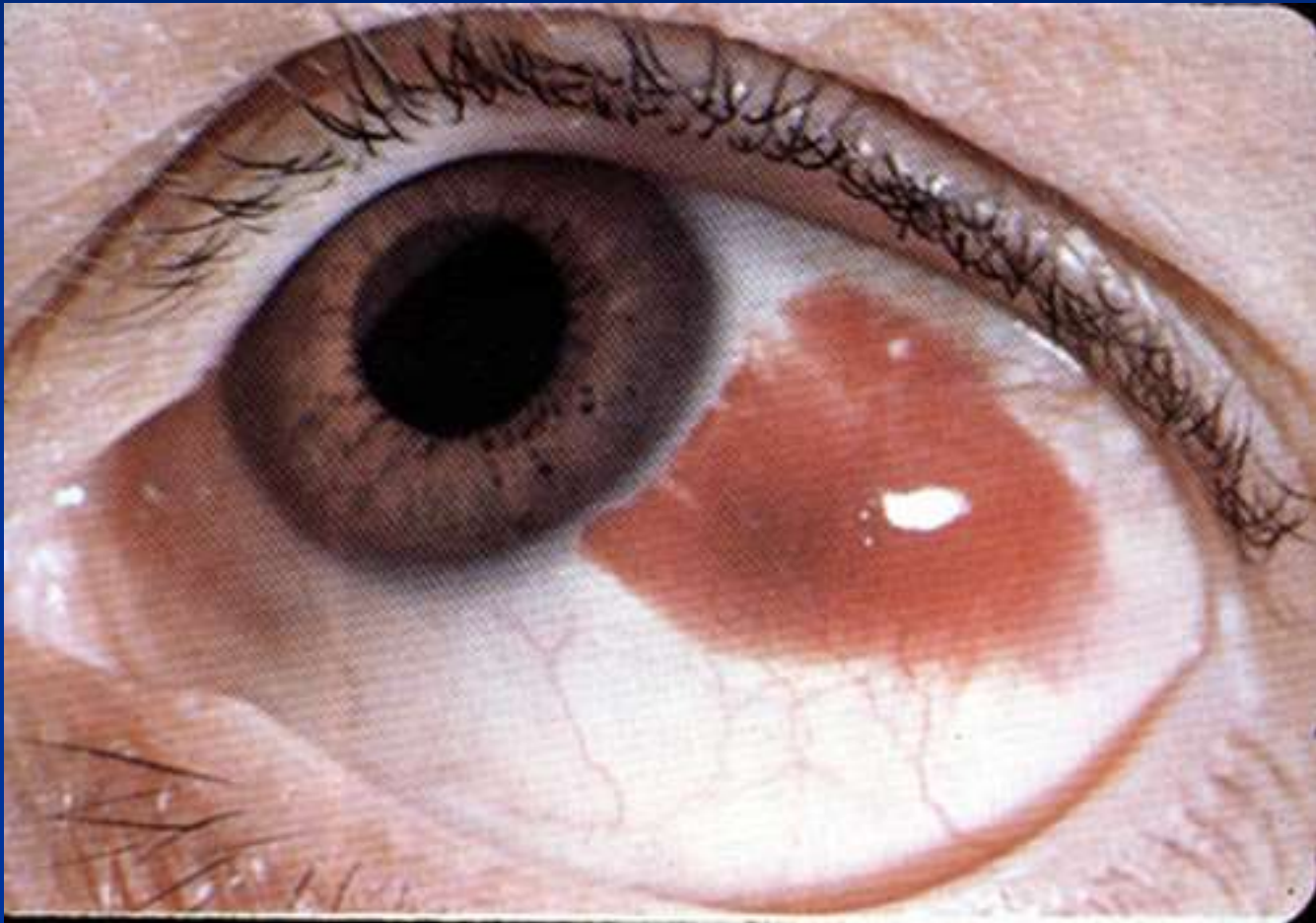
- Fertőzések

- Allergiás gyulladások

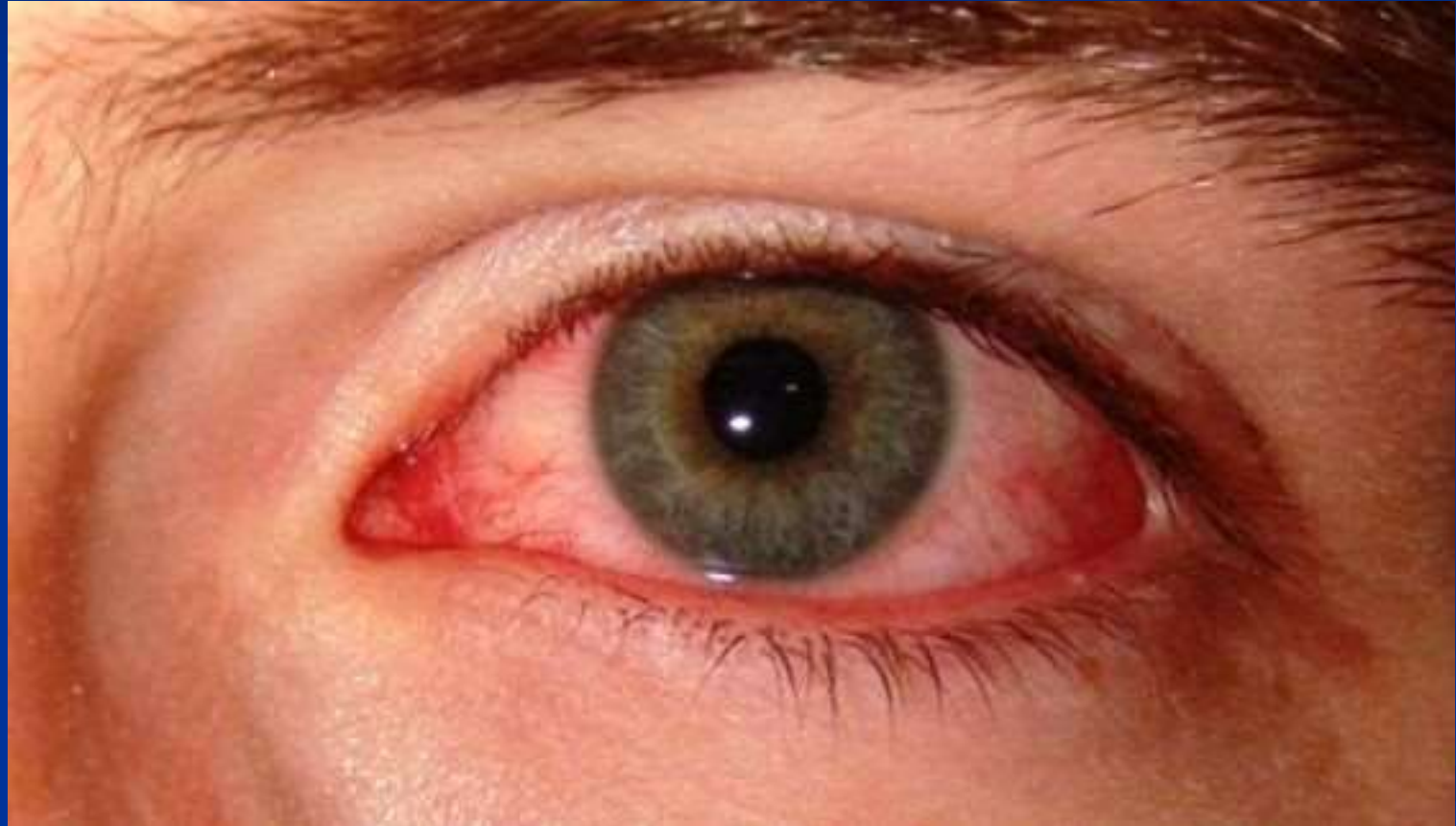  - GPC

- Száraz szem

# Suffusio

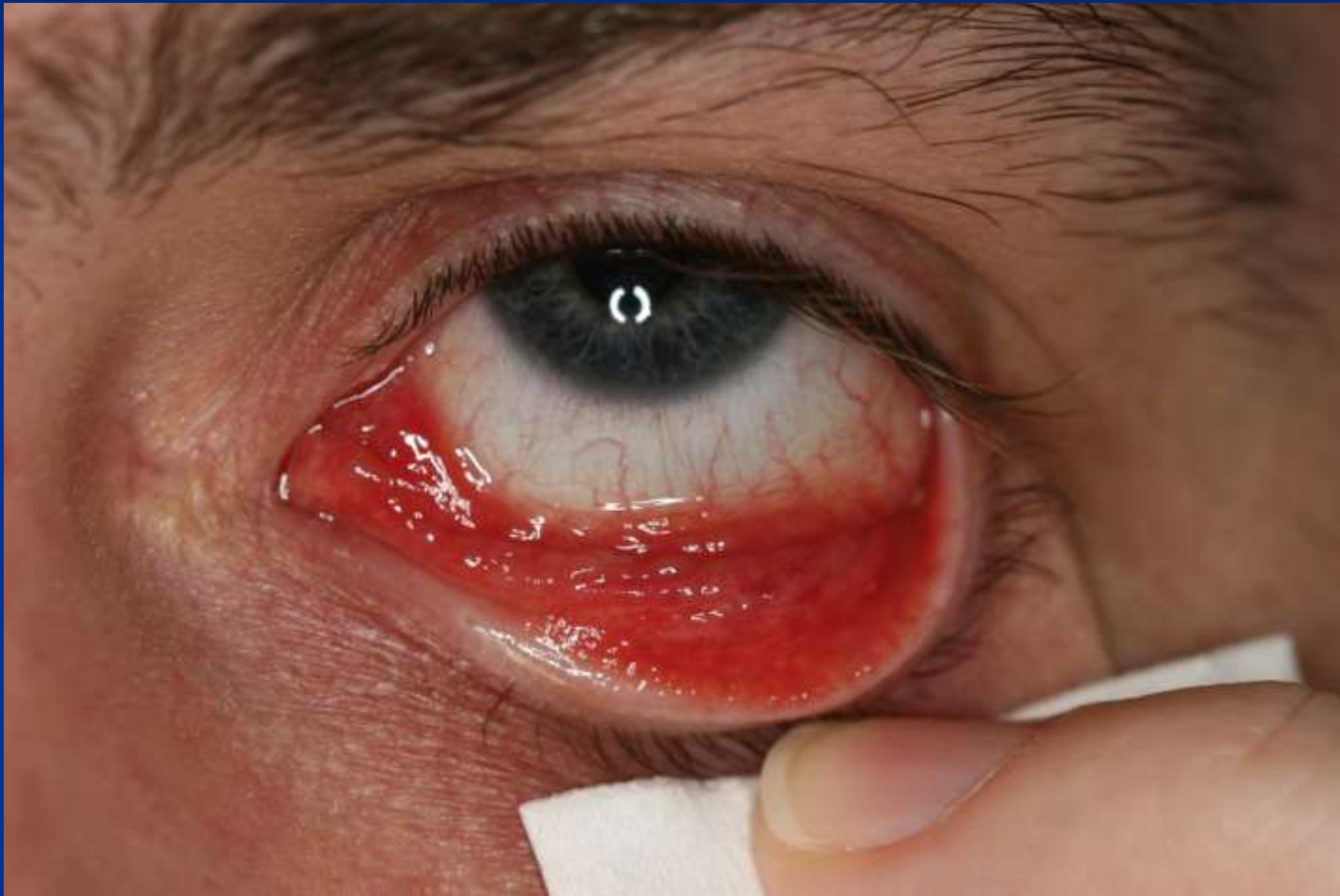

# Kötőhártyagyulladás

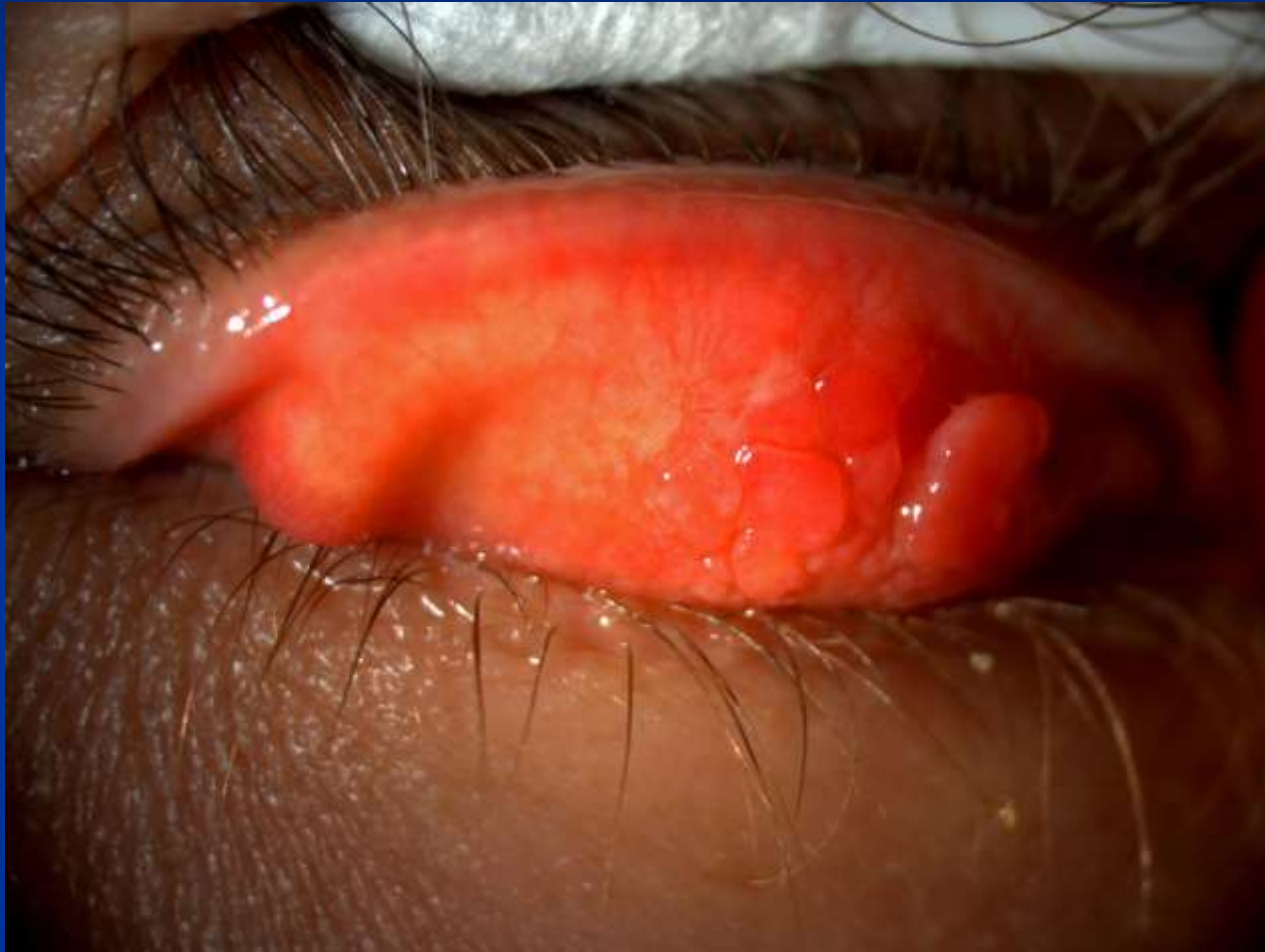



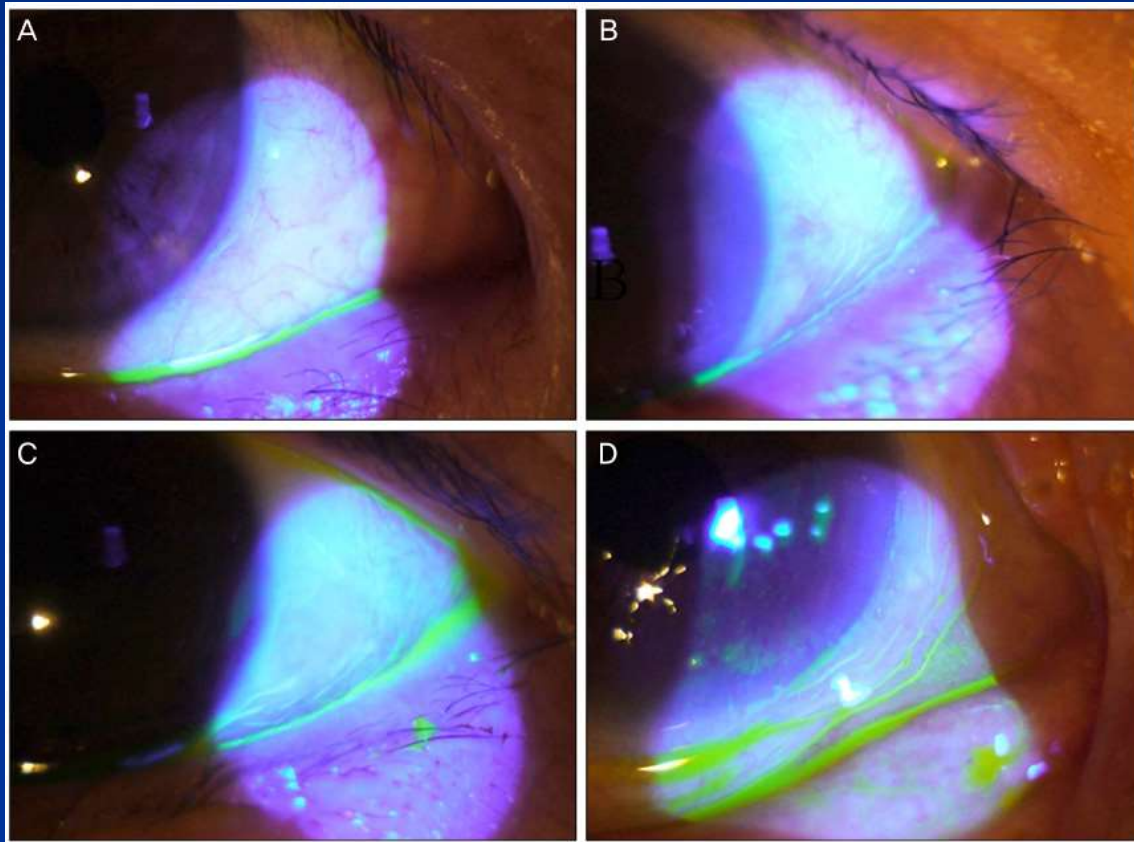
# Folikuláris hurut



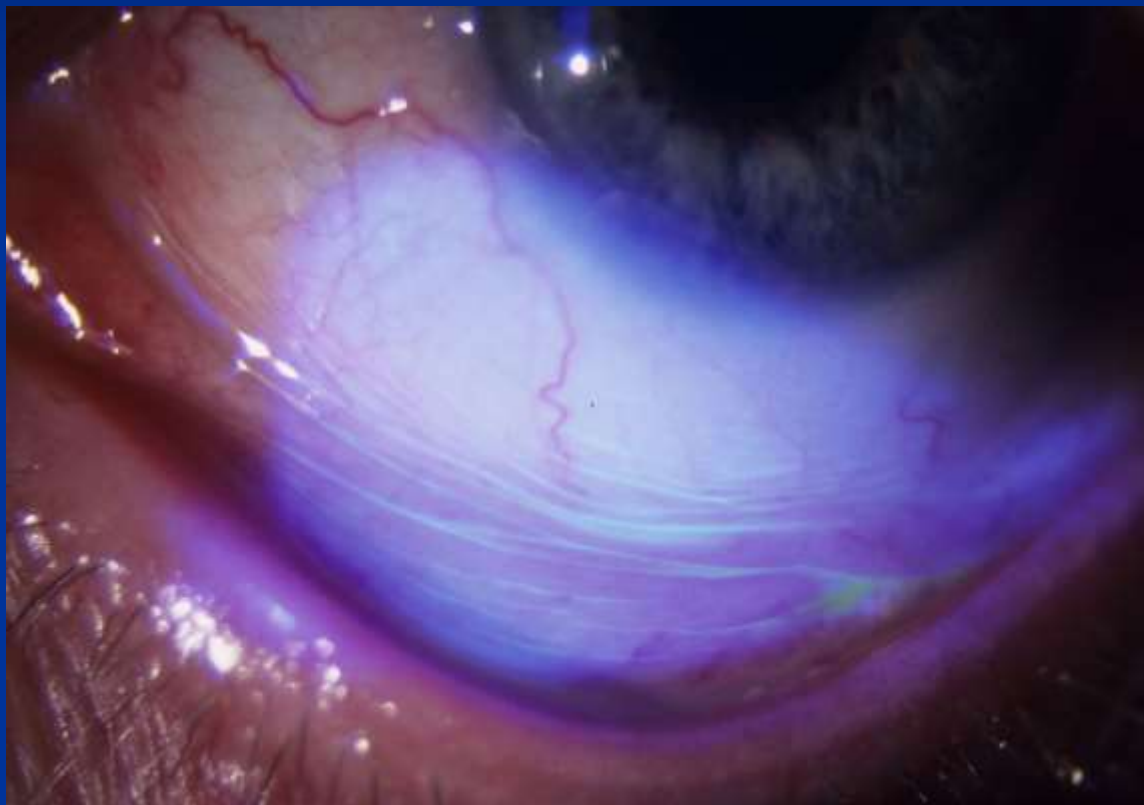
# GPC



# Száraz szem



# Lipkof tünet





# KL viselési szövődmények

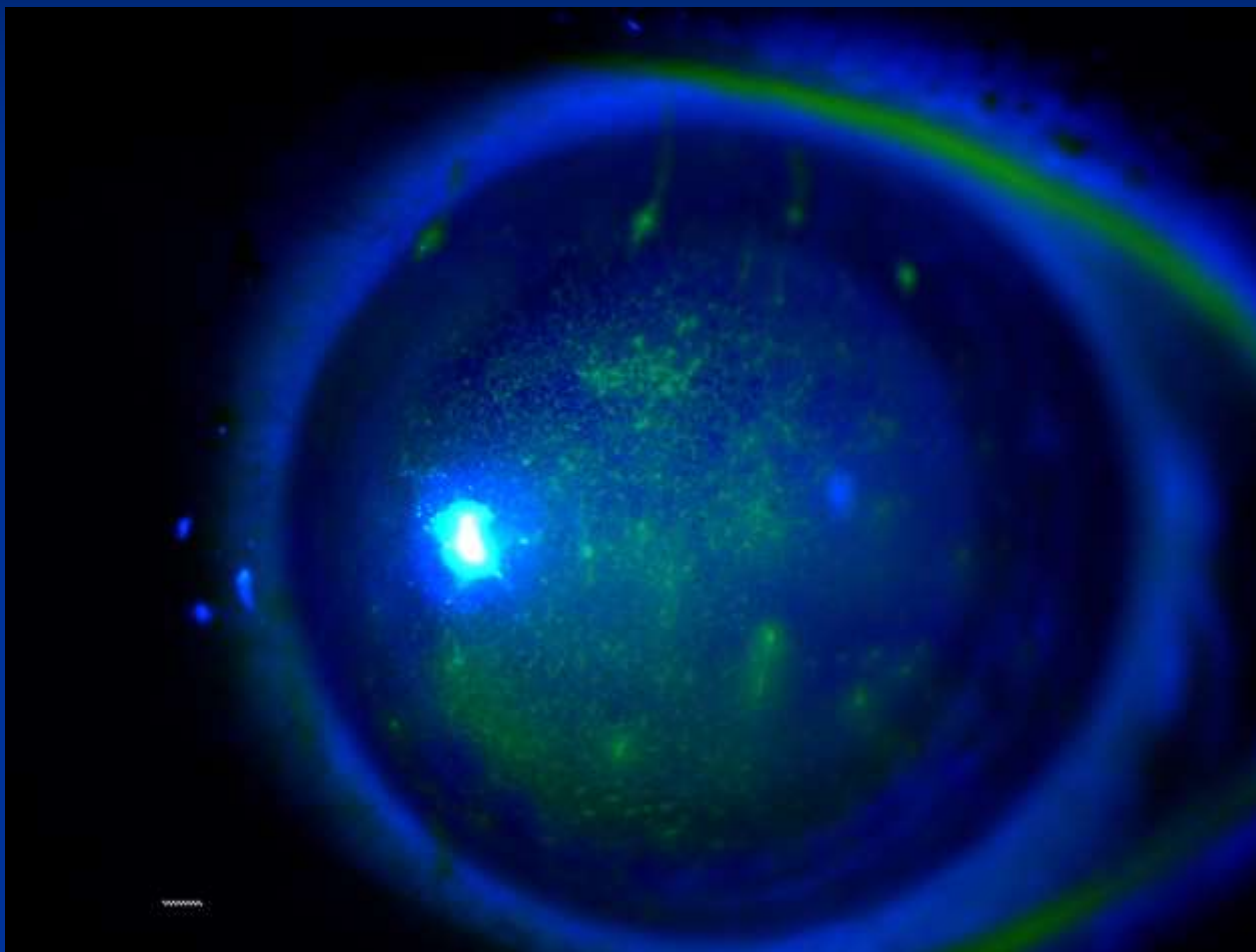
## ■ Cornea

- Alakváltozás - distorsio
- Hámhiány – erosio
- Stroma: oxigénhiány – borússágok, ereződéses, beszűrődéses (fertőzések, allergiák, toxico allergiák)
- Endothel: sejtszám csökkenés?!

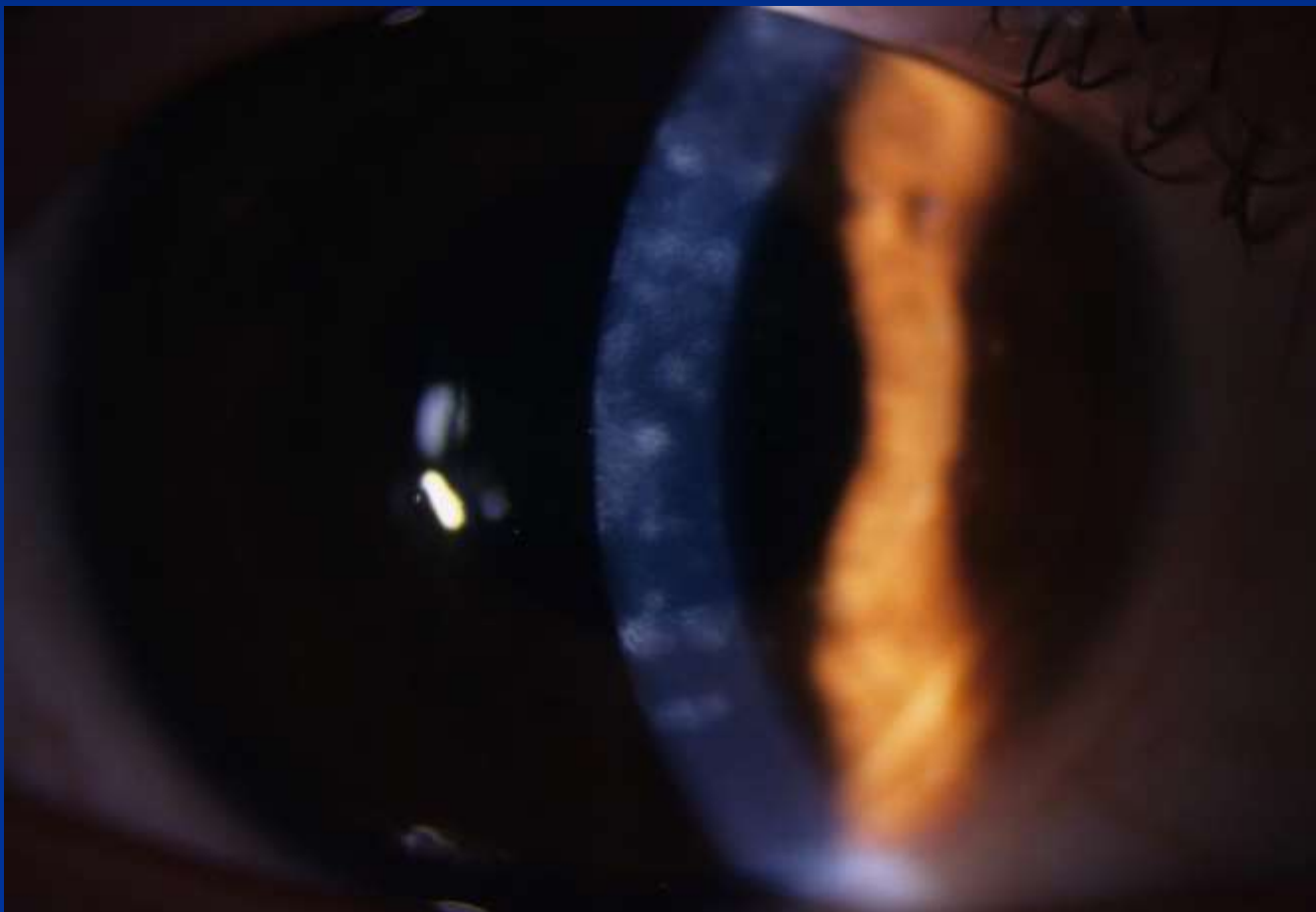
# Szaruhártya hámhiány



# Erosio kemény KL viselés miatt

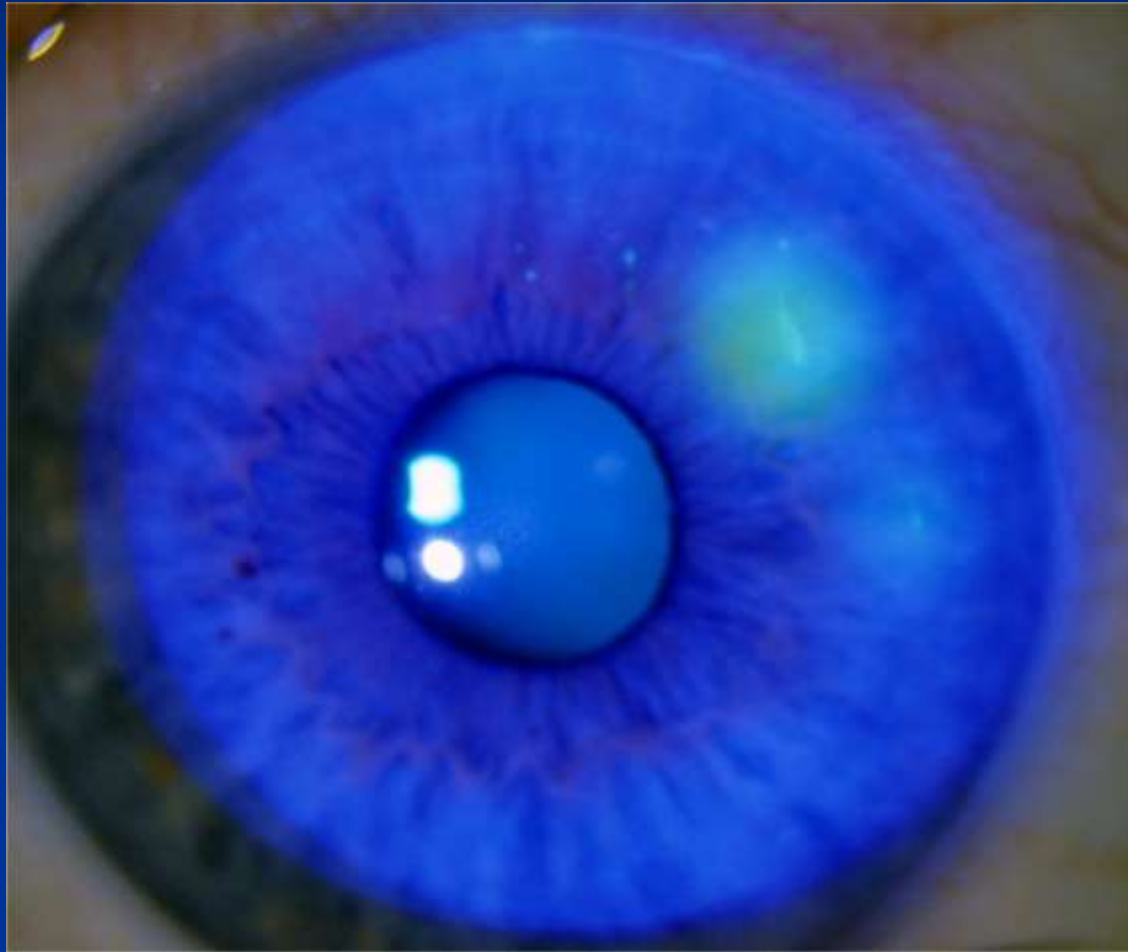


# Toxicoallergiás stroma beszűrődés

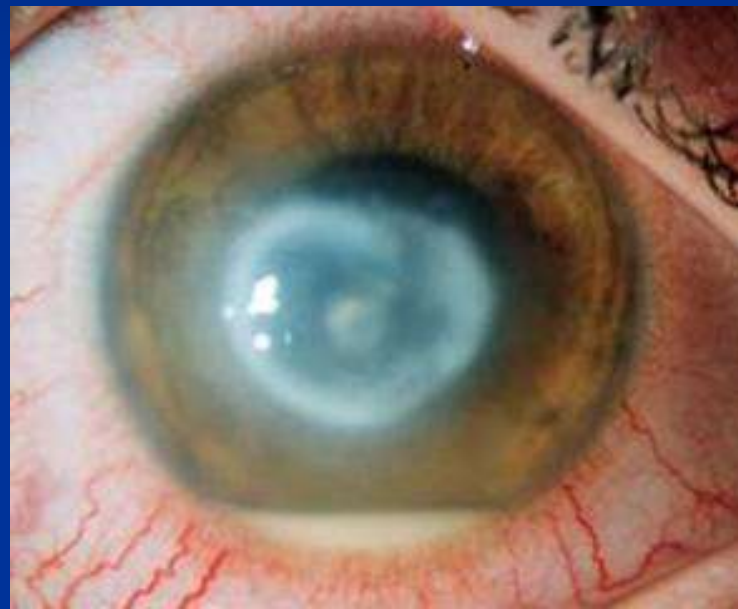
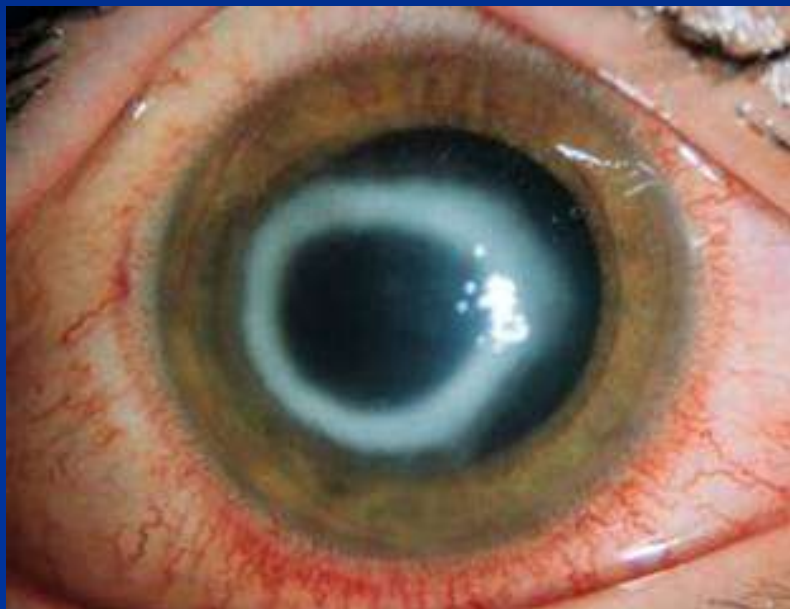


# Keratitis paracentralis



# Acanthamoeba fertőzés



**Köszönöm a figyelmet!**